

TRATAMENTO CIRÚRGICO PARA IMPACTO FEMOROACETABULAR EM UM GRUPO QUE REALIZA AGACHAMENTO

SURGICAL TREATMENT FOR FEMOROACETABULAR IMPINGEMENT IN A GROUP THAT PERFORMS SQUATS

Giancarlo Cavalli Polesello¹, Eduardo Hitoshi Tsuge Cinagawa², Paulo Daniel Sousa Santa Cruz², Marcelo Cavalheiro de Queiroz³, Cristian Jandrey Borges⁴, Walter Ricioli Junior³, Daniel Daniachi³, Rodrigo Pereira Guimarães⁵, Emerson Kiyoshi Honda⁶, Nelson Keiske Ono⁷

RESUMO

Objetivo: Relatar os resultados do tratamento cirúrgico artroscópico de um grupo de pacientes que desenvolveram sintomas após atividades físicas repetitivas, movimentando o quadril em uma posição de hiperflexão, como *leg press* e agachamento. **Métodos:** O grupo do estudo compreendeu 47 indivíduos (48 quadris) que desenvolveram o início dos sintomas dolorosos associados a exercícios de hiperflexão de quadril (*leg press* ou agachamento) e submetidos a tratamento artroscópico. Os pacientes foram avaliados radiográfica e clinicamente segundo o *Harris Hip Score* modificado por Byrd (MHHS), nos períodos pré e pós-operatório, questionados sobre seu retorno às atividades esportivas e os achados cirúrgicos. **Resultados:** A média do MHHS nos períodos pré e pós-operatório foi, respectivamente, 60 pontos (DP 11,0, faixa 38,5-92,4) e 95,9 pontos (DP 7,7, faixa 63,8-100), aumento de 35,9 pontos ($P < 0,001$). Em relação à atividade física, 30 indivíduos (71,5%) retomaram as atividades esportivas após a cirurgia, 25 (83,4%) destes com o mesmo nível anterior, seis indivíduos (12,8%) não retornaram devido à dor persistente. Na artroscopia, 48 quadris (100%) apresentaram lesões do lábio acetabular e 41 quadris (85,4%), lesões condrais acetabulares. **Conclusão:** Os pacientes com sintomas dolorosos após os exercícios de hiperflexão do quadril associados ao impacto femoroacetabular apresentaram melhora após o tratamento artroscópico.

Descritores – Artroscopia; Articulação do Quadril; Lesões do Quadril; Acetábulo

ABSTRACT

Objective: Describe the results from arthroscopic surgical treatment on a group of patients who developed symptoms after repetitive physical activity of moving their hips in a position of hyperflexion, as in *leg presses* and *squats*. **Methods:** The study group comprised 47 individuals (48 hips) who developed the onset of painful symptoms associated with hip hyperflexion exercises (*leg presses* or *squats*) and underwent arthroscopic treatment. The patients were evaluated radiographically and clinically according to the “*Harris Hip Score*”, as modified by Byrd (MHHS), pre and postoperatively, and were asked about their return to sports activities and the surgical findings. **Results:** The mean preoperative and postoperative MHHS, respectively, were 60 points (SD 11.0, range 38.5 to 92.4) and 95.9 points (SD 7.7, range 63.8 to 100), with an increase of 35.9 points ($P < 0.001$). Regarding physical activity, 30 individuals (71.5%) resumed sports activities after surgery, and 25 of them (83.4%) at the previous level. Six patients (12.8%) did not resume activities because of persistent pain. During arthroscopy, 48 hips (100%) presented lesions of the acetabular labrum, and 41 hips (85.4%) had acetabular chondral lesions. **Conclusion:** The patients with painful symptoms after hip hyperflexion exercises associated with femoroacetabular impingement presented improvements after arthroscopic treatment.

Keywords – Arthroscopy; Hip Joint; Hip Injuries; Acetabulum

1 - Professor Assistente Doutor e Chefe do Grupo de Quadril da Faculdade de Ciências Médicas da Santa Casa de São Paulo (FCMSCSP) – São Paulo, SP, Brasil.

2 - Médico Residente em Ortopedia da Faculdade de Ciências Médicas da Santa Casa de São Paulo (FCMSCSP) – São Paulo, SP, Brasil.

3 - Médico Ortopedista; Assistente do Grupo de Quadril da Faculdade de Ciências Médicas da Santa Casa de São Paulo (FCMSCSP) – São Paulo, SP, Brasil.

4 - Médico Ortopedista; Ex-Estagiário do Grupo de Quadril da Faculdade de Ciências Médicas da Santa Casa de São Paulo (FCMSCSP) – São Paulo, SP, Brasil.

5 - Professor Instrutor Mestre e Assistente do Grupo de Quadril da Faculdade de Ciências Médicas da Santa Casa de São Paulo (FCMSCSP) – São Paulo, SP, Brasil.

6 - Instrutor de ensino Doutor e Membro Sênior do Grupo de Quadril da Faculdade de Ciências Médicas da Santa Casa de São Paulo (FCMSCSP) – São Paulo, SP, Brasil.

7 - Professor Adjunto Doutor e Membro Sênior do Grupo de Quadril da Faculdade de Ciências Médicas da Santa Casa de São Paulo (FCMSCSP) – São Paulo, SP, Brasil.

Trabalho realizado pelo Grupo de Quadril, Departamento de Ortopedia e Traumatologia, Faculdade de Ciências Médicas da Santa Casa de São Paulo (FCMSCSP).

Correspondência: Rua Barata Ribeiro, 414 Cj. 23 – 01308-000 – São Paulo, SP – Brasil. E-mail: giancarlopolesello@hotmail.com

Trabalho recebido para publicação: 22/10/2011, aceito para publicação: 21/11/2011.

Os autores declaram inexistência de conflito de interesses na realização deste trabalho / The authors declare that there was no conflict of interest in conducting this work

Este artigo está disponível online nas versões Português e Inglês nos sites: www.rbo.org.br e www.scielo.br/rbort
This article is available online in Portuguese and English at the websites: www.rbo.org.br and www.scielo.br/rbort

INTRODUÇÃO

Smith-Petersen descreveu que as deformidades ósseas no fêmur proximal e no acetábulo, em 1936, podem ser responsáveis pela degeneração da articulação do quadril⁽¹⁾. O impacto femoroacetabular (IFA) só recentemente foi descrito também como comprovada causa da osteoartrose do quadril⁽²⁾. A base teórica da correlação fisiopatológica entre deformidades ósseas e lesões articulares como consequente degeneração tem sido investigada⁽³⁾ e modelos de computação gráfica validam esta teoria⁽⁴⁾. Alterações na mobilidade pélvica repercutem na biomecânica do quadril do paciente com IFA⁽⁵⁾ e podem ser evidenciadas no momento da cirurgia aberta⁽³⁾. No arco de movimento da articulação do quadril, a posição hiperflexão com rotação interna é a posição mais associada ao impacto⁽⁶⁾.

O IFA causa lesões intra-articulares dos tecidos moles, principalmente para a cartilagem articular do lábio acetabular e complexo capsuloligamentar^(2,3). No entanto, não está claro se as lesões ocorrem devido a movimentos repetidos de carga, causando impacto, ou a partir de episódios isolados de carga axial com rotação interna do quadril. Uma terceira possibilidade é a torção repetitiva ou giro do quadril em flexão ou extensão moderada, mesmo na ausência de impacto femoroacetabular⁽⁷⁾.

A motivação deste estudo foi a observação clínica de que alguns pacientes desenvolvem sintomas agudos ao executar os exercícios de agachamento ou o *leg press* e isso tem sido cada vez mais frequente no consultório médico.

Em um ângulo excessivo, os movimentos reproduzem o mecanismo que provoca lesão articular nos pacientes portadores de dismorfismo do quadril. Até a data, não há um mecanismo de triagem para identificar potenciais portadores de alterações morfológicas no fêmur proximal e no acetábulo. Pessoas assintomáticas cujo quadril seja dismórfico podem, sem conhecimento, prejudicar-se por nova lesão ou piora de uma lesão preexistente no quadril após a realização deste tipo de exercício, e esta é nossa hipótese.

O objetivo deste trabalho é relatar uma série de casos em pacientes portadores de IFA que desenvolveram sintomas nessas atividades e seu tratamento cirúrgico.

MÉTODOS

Estudo retrospectivo de um grupo de 47 pacientes portadores de IFA (48 quadris) que desenvolveram sin-

tomas associados a exercícios de hiperflexão do quadril, incluindo *leg press* e agachamento, com seguimento mínimo de 12 meses. Este estudo foi aprovado pelo comitê de ética da instituição. Os prontuários foram revisados, assim como os documentos de todas as imagens tanto radiográficas quanto videoartroscópicas.

A idade média dos pacientes foi de 36 anos (mínima de 18 e máxima de 54 anos). Vinte pacientes eram do sexo masculino (42,5%) e 27, do feminino (57,5%). Com relação às atividades esportivas, todos os pacientes costumavam frequentar academia e 42 (89,3%) a usavam para praticar atividades esportivas diversas. O acompanhamento variou entre 12 e 88 meses (média de 34,3 meses). O lado direito foi afetado em 25 casos (52%), o lado esquerdo em 23 casos (48%), e apenas um caso (2%) apresentou envolvimento bilateral.

Quanto aos aspectos clínicos, os pacientes foram questionados sobre atividades esportivas antes do início da dor; relação entre o aparecimento da dor e o início dos exercícios de agachamento e *leg press*; retorno à atividade esportiva e à academia após a cirurgia; retorno à realização de exercícios de agachamento e *leg press*; e satisfação com o tratamento cirúrgico. Todos os pacientes foram avaliados pelo *Harris Hip Score* modificado por Byrd (MHHS)⁽⁸⁾, nos períodos pré e pós-operatório. De acordo com essa avaliação, os resultados foram estratificados: maus (MHHS < 70 pontos), razoáveis (MHHS 70-79 pontos), bons (80-89 MHHS pontos) e excelentes (90-100 pontos MHHS)⁽⁹⁾.

No estudo radiográfico foram analisadas as incidências anteroposterior do quadril⁽¹⁰⁾ e perfil de Ducroquet⁽¹¹⁾, e medidos: o ângulo de centro-borda (CE)⁽¹²⁾, o ângulo alfa⁽¹³⁾, a presença do sinal *crossover*⁽¹⁴⁾, a presença do sinal da espinha isquiática⁽¹⁵⁾ e o sinal da parede posterior⁽¹⁵⁾. A presença de artrose radiográfica foi classificada pelos critérios de Tönnis *et al*⁽¹⁶⁾.

O ângulo CE variou de 22° a 51°, com uma média de 35,8° (DP = 6,9°); 15 quadris (31,2%) com ângulo CE ≥ 40°, 29 quadris (60,4%) entre 25° e 40° e quatro quadris (8,3%) ≤ 25°.

Para o ângulo alfa⁽¹³⁾, a variação foi de 46° a 86°, com uma média de 65,6° (DP = 7,4°); 47 quadris (97,9%) com ângulo alfa ≥ 50°.

Quanto à presença do sinal *crossover*, para o sinal da espinha isquiática e para o sinal da parede posterior, os resultados foram positivos em 70,8%, 72,9% e 43,7% dos indivíduos, respectivamente.

Os tipos de impacto foram divididos radiograficamente em *pincer* e *cam*. O termo *cam* provém da mecânica e está relacionado à transformação de um movimento circular em um linear, graças à presença de saliências ou reentrâncias, como no virabrequim de motor. O tipo *pincer* ocorre como um contato linear entre a margem acetabular e a junção cervicocefálica⁽¹⁷⁾. Foram classificados como tipo misto 37 (77%) e tipo *cam* 11 (23%). Nenhum caso foi classificado como *pincer* isolado.

Quanto à classificação de Tönnis *et al*⁽¹⁶⁾, 36 quadris (75%) grau 0, nove quadris (18,7%) como grau I, dois quadris (4,2%) como grau II e apenas um quadril (2,1%) como grau III.

Quanto aos achados artroscópicos, foram analisadas a presença de deformidades ósseas na borda acetabular e no colo do fêmur, deformidades no ligamento redondo, lesão condral femoral ou acetabular e lesões no lábio acetabular. Para lesões condrais, foi utilizada a classificação de Outerbridge⁽¹⁸⁾.

O método estatístico utilizado foi o teste *t* de Student (SPSS versão 10.0, SPSS, Chicago, Illinois, EUA), considerado estatisticamente significativo ($P < 0,001$). Os valores de MHHS antes e após a cirurgia foram analisados.

RESULTADOS

Aspectos clínicos

No MHHS, a média pré-operatória foi de 60 pontos (DP 11,0 variando 38,5 a 92,4 pontos), enquanto a média MHHS após a cirurgia foi de 95,9 pontos (DP 7,7 variando de 63,8 a 100 pontos). No pré e pós-operatório do MHHS, a diferença foi estatisticamente significativa. O aumento médio no MHHS do pré ao pós-operatório foi de 35,9 pontos (Tabela 1).

Segundo a avaliação estratificada do MHHS, 39 indivíduos tiveram resultados excelentes (82,9%); seis, bons (12,9%); um, regular (2,1%); e um, mau (2,1%). Seis indivíduos (12,8%) não estavam satisfeitos com o tratamento cirúrgico, devido à dor persistente; e um (2,1%), somente dor ao fazer atividades (Figura 1).

Quanto às atividades físicas, 30 pacientes (71,5%)

retornaram às atividades esportivas após a cirurgia, 25 (83,4%) destes voltaram ao mesmo nível pré-lesão e cinco (16,6%), modificaram suas práticas; 35 pacientes (74,5%) retornaram à academia com supervisão técnica (Figura 2).

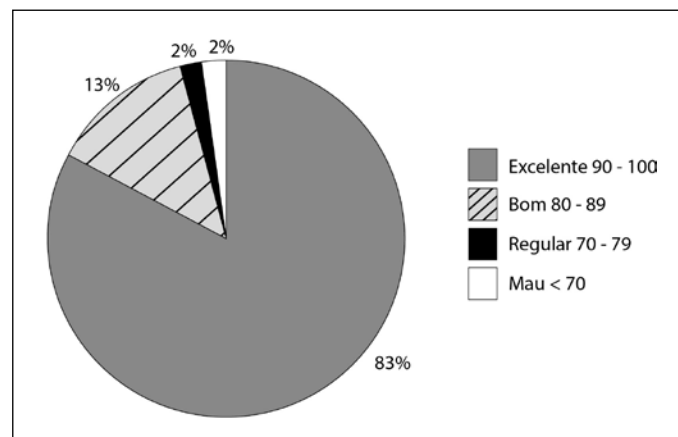


Figura 1 - Avaliação MHHS final.

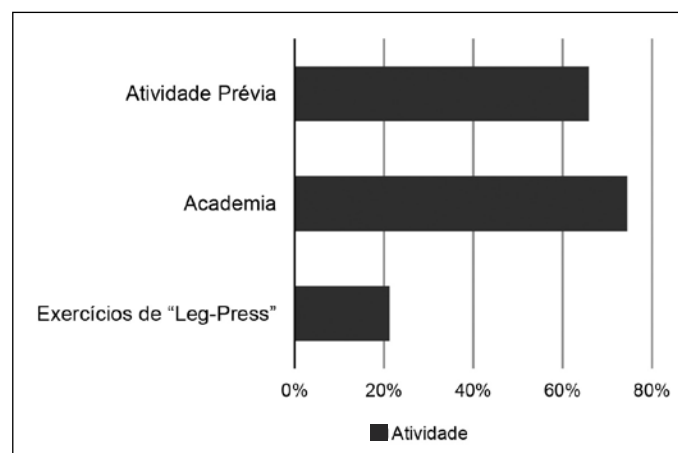


Figura 2 - Atividade física pós-operatória.

Aspectos cirúrgicos

Durante a artroscopia, 48 quadris (100%) apresentaram lesão no lábio acetabular e 41 quadris (85,4%), lesões condrais acetabulares. Todas foram classificadas como grau IV de Outerbridge⁽¹⁸⁾ e submetidas ao desbridamento até sua estabilização. Nos demais sete quadris, as lesões foram consideradas estáveis, não havendo delaminação na interface osteocondral. Em dois quadris (4,1%) foram observadas lesões na cartilagem do fêmur proximal e em sete quadris (14,6%), lesões no ligamento redondo.

As lesões do tipo *pincer* características foram observadas na borda acetabular em 30 quadris (62,5%), sendo realizada osteoplastia acetabular. Em 23 casos (76,6%), o lábio acetabular foi reinserido com sutura. Deformidades do tipo *cam* 11 (23%) e do tipo misto

Tabela 1 - Avaliação de pacientes submetidos ao tratamento artroscópico do impacto femoro-acetabular segundo MHHS.

MHHS	n	Média	Desvio-Padrão	Mínimo	Máximo	p
Pré-Operatório	48	60	11	38,5	92,4	<0,001*
Pós-Operatório	48	95,9	7,7	63,8	100	

*t-teste de Student (SPSS versão 10.0, SPSS, Chicago, Illinois, EUA).

37 (77%) foram encontradas, sendo realizada osteoplastia para seu tratamento e para proteção da sutura labral (Figura 3).

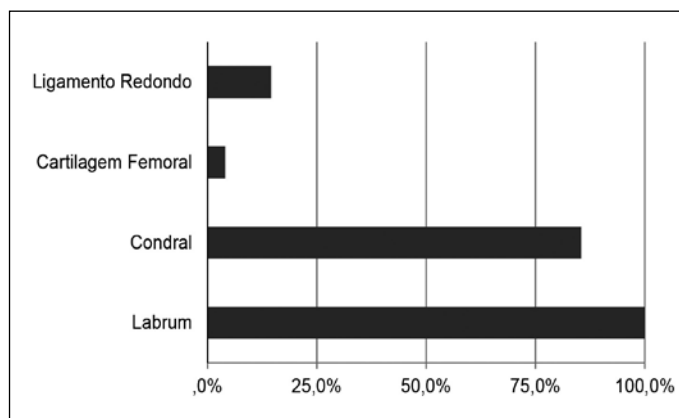


Figura 3 - Achados patológicos intra-operatórios.

DISCUSSÃO

O impacto femoroacetabular é uma fonte de incapacidade em jovens atletas⁽¹⁹⁾ e a prática de atividade esportiva intensa aumenta o risco de osteoartrose do quadril⁽¹⁹⁾. Após uma média de 10 a 20 anos de atividades esportivas, atletas profissionais ou amadores (esportes como corrida, salto ou esportes com impacto repetitivo) apresentam risco de coxartrose de duas a quatro vezes maior que o observado na população em geral⁽³⁾. Esportes com impactos repetitivos, como futebol, voleibol, handebol, basquetebol, rúgbi, tênis, corridas de longa distância, corridas de obstáculo, judô, karatê e dança, têm risco ainda maior de osteoartrose⁽¹⁹⁾. O conhecimento da fisiopatologia do IFA sugere que com o seu tratamento torna-se possível retardar ou mesmo evitar o desenvolvimento de artrose⁽²⁰⁾. O sucesso terapêutico obtido com cirurgia aberta⁽³⁾, e mais recentemente com o tratamento artroscópico⁽²¹⁾, tem estimulado vários estudos sobre lesões esportivas causadas por IFA⁽²²⁾.

No grupo de pacientes estudados, 89,7% realizavam atividades esportivas e exercícios em academias, fazendo deste um grupo extremamente ativo. Neste grupo houve uma melhora significativa no pós-operatório, com média de 35,9 pontos segundo o MHHS, consistente com os resultados mais recentes^(10,22,23). A insatisfação de 12,8% para com o tratamento cirúrgico estava relacionada com baixo MHHS inicial em apenas um dos seis casos, e apenas um único paciente apresentou piora de seu MHHS. Note-se que um dos pacientes insatisfeitos apresentou melhora do MHHS 61 para 95 pontos, e o outro de 56 para 84 pontos, e a dor se referia apenas ao executar atividades esportivas, levando-nos também a questionar

os critérios necessários para satisfazer esses pacientes⁽²⁴⁾. Deve-se enfatizar que o *Harris Hip Score* tem sua limitação na avaliação deste grupo jovem e ativo de pacientes, que muitas vezes têm altos níveis de demanda atlética mesmo após sua modificação por Byrd e Jones^(8,25).

O retorno de 74,5% dos pacientes para a academia e uma taxa de 87,2% de satisfação com o resultado cirúrgico suporta o conceito de que o retorno às atividades esportivas é viável⁽¹⁷⁾.

Considerou-se a prática de outros esportes, que não incluem a execução do *leg press* como uma das variáveis, mas o fato de os pacientes relacionarem diretamente o aparecimento da dor com o *leg press* ou agachamento reforça a hipótese de que esta associação exista. Além disso, pacientes que no período pós-operatório foram instruídos a executar os exercícios de *leg press* ou agachamento de maneira adequada, ou seja, evitando a hiperflexão do quadril acima de 90 graus, continuaram a realizá-los sem retorno dos sintomas.

Os padrões de lesão dos tipos *cam* e *pincer* diferem substancialmente quanto ao tipo de torque sobre o lábio acetabular. No tipo *cam*, há abrasão da cartilagem de fora para dentro ou delaminação⁽²⁵⁾. É importante ressaltar o fato de que, embora a grande maioria dos pacientes não apresentasse artrose radiográfica, 100% tinham lesões do lábio acetabular e 85% lesões condrais no acetábulo, o que nos fez crer no destrutivo, mas silencioso, potencial do IFA e a necessidade de diagnóstico precoce para obter-se bons resultados com o tratamento.

Acreditamos que exercícios como agachamento e o *leg press* mal executados podem ser muito prejudiciais quando associados ao IFA, principalmente em pacientes que não sabem serem portadores de dismorfismos no quadril. Atividades que exigem flexão extrema do quadril obrigam a porção anterossuperior da cabeça femoral a penetrar no acetábulo, e, em pacientes portadores de dismorfismo ou impacto do tipo *cam*, a protuberância na junção cabeça-colo femoral também agride a periferia acetabular⁽²⁶⁾. A dor ocorre após o início das lesões causadas na cartilagem “de fora para dentro”, e na junção condrolabial do acetábulo. É significativo que 91% dos pacientes tivessem um ângulo alfa maior que 50 graus. O agachamento com profundidade máxima e o *leg press* são exercícios que requerem uma grande amplitude de movimento do quadril e da pelve, aproximando-se da máxima nas pessoas portadoras IFA^(4,20). Lamontagne *et al*⁽⁵⁾ mediram o efeito *cam* sobre o impacto femoroacetabular em um movimento tridimensional do quadril e da pelve durante agachamento com profundidade máxima em comparação com um grupo controle saudável. Pacientes

com IFA não apresentaram diferenças no movimento do quadril durante o agachamento, mas tiveram diminuição da amplitude de movimento sagital pélvico comparado ao grupo controle^(20,27). A mobilidade pélvica sagital é parte integrante de movimentos de flexão do tronco para manter o equilíbrio, permitindo grandes ângulos de flexão do quadril, essencialmente para o agachamento profundo. O campo sagital reduzido pode predispor um contato prematuro entre o fêmur proximal e a borda acetabular, especialmente em movimentos que exigem altos níveis de flexão do quadril⁽²⁸⁾. No grupo com IFA o agachamento foi menor que no grupo controle. Estes resultados, mostram que a mobilidade pélvica também pode ser parcialmente responsável pelo contato anormal entre o acetábulo anterossuperior e do fêmur proximal⁽²⁹⁾.

Dadas as observações deste estudo, recomendamos que os profissionais de saúde tenham atenção a este tipo de atleta, que deve ser examinado para identificar diminuição da rotação interna quando o quadril é fletido a 90 graus. Em tais casos, o diagnóstico de dismorfismos do quadril é possível, recomendando-se avaliação radiográfica para confirmação.

A compreensão da relação entre agachamento e IFA poderia ser usada para modificar os exercícios para:

1) a prevenção de atletas assintomáticos com resultados positivos na triagem do IFA; 2) tratamento de atletas com IFA sintomático; e 3) orientação de atletas que já tenham sido submetidos à correção cirúrgica da IFA.

Este estudo tem limitações. Trata-se de um estudo retrospectivo de série de casos, sem grupo controle, que não nos permite chegar a resultados conclusivos. Além disso, não se pode controlar outras variáveis que também poderiam causar impacto femoroacetabular.

CONCLUSÃO

A avaliação dos pacientes com sintomas dolorosos após os exercícios de hiperflexão do quadril associados ao impacto femoroacetabular apresentou melhora após o tratamento artroscópico. Mais estudos são necessários para comprovar o exercício em hiperflexão do quadril como um fator causal do impacto femoroacetabular.

AGRADECIMENTOS

Agradecemos ao Dr. J.W. Thomas Byrd e à Dra. Patrícia M.M. Fuccs pela revisão do trabalho e pelos comentários valiosos.

REFERÊNCIAS

- Smith-Petersen MN. The classic: Treatment of malum coxae senilis, old slipped upper femoral epiphysis, intrapelvic protrusion of the acetabulum, and coxa plana by means of acetabuloplasty. 1936. *Clin Orthop Relat Res.* 2009;467(3):608-15.
- Ganz R, Parvizi J, Beck M, Leunig M, Notzli H, Siebenrock KA. Femoroacetabular impingement: A cause for osteoarthritis of the hip. *Clin Orthop Relat Res.* 2003;(417):112-20.
- Beck M, Kalhor M, Leunig M, Ganz R. Hip morphology influences the pattern of damage to the acetabular cartilage: Femoroacetabular impingement as a cause of early osteoarthritis of the hip. *J Bone Joint Surg Br.* 2005;87(7):1012-8.
- Tannast M, Goricki D, Beck M, Murphy SB, Siebenrock KA. Hip damage occurs at the zone of femoroacetabular impingement. *Clin Orthop Relat Res.* 2008;466(2):273-80.
- Lamontagne M, Kennedy MJ, Beaulé PE. The effect of cam FAI on hip and pelvic motion during maximum squat. *Clin Orthop Relat Res.* 2009;467(3):645-50.
- Flanagan S, Salem GJ, Wang MY, Sanker SE, Greendale GA. Squatting exercises in older adults: Kinematic and kinetic comparisons. *Med Sci Sports Exerc.* 2003;35(4):635-43.
- Crawford MJ, Dy CJ, Alexander JW, Thompson M, Schroder SJ, Vega CE, et al. The 2007 frank stinchfield award, the biomechanics of the hip labrum and the stability of the hip. *Clin Orthop Relat Res.* 2007;(465):16-22.
- Byrd JW, Jones KS. Prospective analysis of hip arthroscopy with 2-year follow-up. *Arthroscopy.* 2000;16(6):578-87.
- Leunig M, Ganz R. Femoroacetabular impingement. A common cause of hip complaints leading to arthrosis. *Unfallchirurg.* 2005;108(1):9-10, 12-7.
- Larson CM, Giveans MR. Arthroscopic management of femoroacetabular impingement: Early outcomes measures. *Arthroscopy.* 2008;24(5):540-6.
- Godefroy D, Chevrot A, Morvan G, Rousselin B, Sarazin L. Plain films of pelvis. *J Radiol.* 2008;89(5 Pt 2):679-90.
- Wiberg G. Studies on dysplastic acetabulum and congenital subluxation of the hip joint with special reference to the complication of osteoarthritis. *Acta Chir Scand.* 1939; 83 (Suppl 58):1-135.
- Notzli HP, Wyss TF, Stoecklin CH, Schmid MR, Treiber K, Hodler J. The contour of the femoral head-neck junction as a predictor for the risk of anterior impingement. *J Bone Joint Surg Br.* 2002;84(4):556-60.
- Tannast M, Siebenrock KA, Anderson SE. Femoroacetabular impingement: radiographic diagnosis--what the radiologist should know. *AJR Am J Roentgenol.* 2007;188(6):1540-52.
- Kalberer F, Sierra RJ, Madan SS, Ganz R, Leunig M. Ischial spine projection into the pelvis: A new sign for acetabular retroversion. *Clin Orthop Relat Res.* 2008;466(3):677-83.
- Tönns D, Legal H, Graf R. Congenital dysplasia and dislocation of the hip in children and adults. Berlin: Springer-Verlag; 1987.
- Lavigne M, Parvizi J, Beck M, Siebenrock KA, Ganz R, Leunig M. Anterior femoroacetabular impingement: part I. Techniques of joint preserving surgery. *Clin Orthop Relat Res.* 2004;(418):61-6.
- Outerbridge RE. The etiology of chondromalacia patellae. 1961. *Clin Orthop Relat Res.* 2001;(389):5-8.
- Brunner A, Horisberger M, Herzog RF. Sports and recreation activity of patients with femoroacetabular impingement before and after arthroscopic osteoplasty. *Am J Sports Med.* 2009;37(5):917-22.
- Compaore C, Chevalier X, Lequesne M. Les facteurs de risque de survenue de la coxarthrose. *Rev Rhum.* 2009;76(4):325-30.
- Ganz R, Leunig M, Leunig-Ganz K, Harris WH. The etiology of osteoarthritis of the hip: An integrated mechanical concept. *Clin Orthop Relat Res.* 2008;466(2):264-72.
- Philippon MJ, Weiss DR, Koppersmith DA, Briggs KK, Hay CJ. Arthroscopic labral repair and treatment of femoroacetabular impingement in professional hockey players. *Am J Sports Med.* 2010;38(1):99-104.
- Byrd JW, Jones KS. Arthroscopic femoroplasty in the management of cam-type femoroacetabular impingement. *Clin Orthop Relat Res.* 2009;467(3):739-46.
- Philippon MJ, Briggs KK, Yen YM, Koppersmith DA. Outcomes following hip arthroscopy for femoroacetabular impingement with associated chondrolabral dysfunction: Minimum two-year follow-up. *J Bone Joint Surg Br.* 2009;91(1):16-23.
- Martin RL, Mohtadi NG, Safran MR, Leunig M, Martin HD, McCarthy J, et al. Differences in physician and patient ratings of items used to assess hip disorders. *Am J Sports Med.* 2009;37(8):1508-12.
- Leunig M, Beaulé PE, Ganz R. The concept of femoroacetabular impingement: Current status and future perspectives. *Clin Orthop Relat Res.* 2009;467(3):616-22.
- Bizzini M, Notzli HP, Maffiuletti NA. Femoroacetabular impingement in professional ice hockey players: A case series of 5 athletes after open surgical decompression of the hip. *Am J Sports Med.* 2007;35(11):1955-9.
- Beck M, Leunig M, Parvizi J, Boutier V, Wyss D, Ganz R. Anterior femoroacetabular impingement: Part II. midterm results of surgical treatment. *Clin Orthop Relat Res.* 2004;(418):67-73.
- Ilizaliturri VM Jr, Orozco-Rodriguez L, Acosta-Rodriguez E, Camacho-Galindo J. Arthroscopic treatment of cam-type femoroacetabular impingement: Preliminary report at 2 years minimum follow-up. *J Arthroplasty.* 2008;23(2):226-341.